

K. Miller  
Elisabeth Höller  
E. Hell

# Intragastrale Stimulation als erste nichtrestriktive und nichtmalabsorptive Behandlungsmethode der morbiden Adipositas

*Intragastric Stimulation (IGS) for Treatment of Morbid Obesity*

## Zusammenfassung

Die chirurgische Implantation der gastralen Stimulation (IGS) in der Behandlung der morbid Adipositas wird beschrieben. Das System besteht aus 3 wesentlichen Komponenten: dem Generator, der Sonde und dem Programmiersystem. Der Eingriff wird laparoskopisch durchgeführt. Die Sondenplatzierung erfolgt an der kleinen Curvatur 2–3 cm unterhalb des ösophagogastralen Übergangs. Eine intraoperativ durchgeführte Gastroskopie dokumentiert die korrekte Sondenlage in der Magenwand. Derzeit werden standardisiert folgende Parameter verwendet: Impulsbreite 208  $\mu$ s 24 h/d, Impulsrate 40 Hertz und Amplitude 6,2–10,0 mA. Europaweit wurden im Rahmen einer offenen prospektiven klinischen Studie 48 IGS-Systeme implantiert, von denen 32 zur Auswertung nach 6 Monaten und 7 nach 15 Monaten zur Verfügung standen. Bei 27 Patienten kam es intraoperativ zu einer Magenwandpenetration, welche gastroskopisch entdeckt und sofort korrigiert wurde. 2 Patienten (4%) hatten eine Diskonnektion zwischen Sonde und Generator, 6 Patienten (12%) eine Sonden-dislokation an der Magenwand. Alle Eingriffe und Reeingriffe konnten ohne Zwischenfälle laparoskopisch durchgeführt werden. Der mittlere Überschussgewichtsverlust beträgt nach 15 Monaten 32%. Der Eingriff ist einfach und sicher, wobei eine sorgfältige Beachtung einer korrekten Operationstechnik erforderlich ist.

## Schlüsselwörter

Intragastrale Stimulation · Magenschrittmacher · krankhafte Fettleibigkeit · Adipositaschirurgie

## Abstract

The technique of implantable gastric stimulator (IGS<sup>®</sup>) placement for treatment of morbid obesity is described. There are three components of the IGS, the programing system, the lead and the electrical stimulator itself. It is placed in the anterior abdominal wall. It is connected to the bioplar lead that is positioned in the muscle wall of the stomach. The nominal parameters were: pulse width 208  $\mu$ sec 24 hours per day, pulse rate 40 Hertz and amplitude 6.2–10.0 mA. Fourty eight patients have been treated using techniques that were developed and refined around the world in a prospective open study. 32 and 7 patients, resp. were available for investigation after 6 and 15 months. Twenty-seven (56%) intra-operative gastric penetrations occurred, as noted on operative gastroscopy, without any clinical sequelae. Six patients (12%) showed lead dislodgements and a new procedure for lead replacement. There were no operative deaths. All procedures were successfully completed laparoscopically. Two connections required revision (4%) because the leads were not fully inserted into the lead connector of the generator. No abscess formation or severe complication were noted. The excessive weight loss after 15 months ranged to 32%. The operation for IGS placement is safe and simple to perform. Attention to technical details is essential for safe performance of the procedure.

## Key words

Intragastric stimulation · morbid obesity · obesity surgery

## Institutsangaben

A. ö. Krankenhaus Hallein und Ludwig-Boltzmann-Institut für Gastroenterologie und experimentelle Chirurgie, Salzburg

## Korrespondenzadresse

Prim. Univ.-Doz. Dr. Karl Miller · Vorstand der Chirurgie · A. ö. Krankenhaus Hallein · Bürgermeisterstr. 34 · A-5400 Hallein · E-mail: Chirurgie@kh-hallein.at · www.miller.co.at

## Bibliografie

Zentralbl Chir 2002; 127: 1049–1054 © J. A. Barth Verlag in Georg Thieme Verlag KG · ISSN 0044-409X

Tab. 1 Patientencharakteristik von 48 Patienten mit intragastraler Stimulation. Cigaina V. (1), Dargent J. (2), Belachew M. (3), Melissas J. (4), Miller K. (5), Favretti F. (6), Dietl K-H. (7), Horber F. (8).

(1) Ospedale Umberto I, Mestre-Italy; (2) Polyclinique de Rilleux, Lyon-France; (3) CHRH de Huy-Belgium; (4) University General Hospital Heraklion-Greece; (5) Krankenhaus Hallein-Austria; (6) Ospedale S. Bortolo, Vicenza-Italy; (7) Universitätsklinik Münster-Germany; (8) Klinik Hirslanden, Zurich-Switzerland

Geschlecht	33 Frauen/15 Männer
BMI*	44,6 (35–68) kg/m <sup>2</sup>
Gewicht*	123 (93–210) kg
Überschussgewicht*	61 (38–144) kg

\* Mittelwert

Cigaina fand 1995 in Studien an Schweinen, dass elektrische Stimulation der Magenwand charakteristische Muster der Vorwärts- und Rückwärtsperistaltik des Magens ergibt [2]. In einer weiteren Studie mit Schweinen konnte nachgewiesen werden, dass die Stimulation der Magenwand das Essverhalten der Tiere beeinflusst. Tiere, deren Magenwand stimuliert worden war, nahmen weniger Nahrung zu sich. Der Gewichtsverlust wird auch auf eine verminderte Futterverwertung oder Absorption im Intestinum zurückgeführt [1, 2]. 1995 wurde bei den ersten 3 Patienten ein intragastraler Stimulator implantiert, in der Folge erhielten 1998 10 Patienten einen Magenschrittmacher [3]. Im Februar 2000 wurde in den USA eine randomisierte, plazebo-kontrollierte Doppelblindstudie gestartet, um die klinische Effektivität und Sicherheit des Transcend Implantable Gastric Stimulators (IGS) zu prüfen. Bis heute sind etwa 200 Patienten in diese Studie inkludiert. In Europa werden an 8 Zentren Studien mit zum Teil etwas abgeänderten Protokollen durchgeführt (Tab. 1).

### Das IGS-System

Das IGS-System ist eine Modifikation eines Neuralstimulators. Es basiert auf „Cyberonics Neuro Cybernetic Prosthesis“ (NCP), Modell 101. Das Cyberonics-Gerät ist in den USA und Europa zugelassen. Das Konformitätsbewertungsverfahren für das Cyberonics-NCP-System wurde durch die Benannte Stelle N.V. Kema, Niederlande durchgeführt (CE Kennzeichnung). Das System zur intragastralen Stimulation besteht aus zwei Elektroden, die mittels einer Nadel in die Magenwand eingebracht werden. Ein Draht verbindet die Elektroden mit dem 60 mm × 54 mm × 10,3 mm großen Stimulator, der unter dem linken Rippenbogen in eine subkutane Tasche platziert wird und in weiterer Folge von außen programmiert werden kann. Der Stimulator enthält die Steuerelektronik sowie eine Batterie in einer hermetisch geschlossenen Titanhülle. Die Parameter, die von extern mittels einer speziellen Software verändert werden können, sind Impulsamplitude, Breite des Impulssignals, Frequenz der Impulse, sowie die Einschaltdauer des Geräts [1]. Die Standardeinstellung bei den Patienten wurde wie folgt programmiert: Die Amplitude als ein Maß für die in einem stimulierenden Impuls ausgesandte Stromintensität betrug 6,2–10,0 mA und wurde individuell in

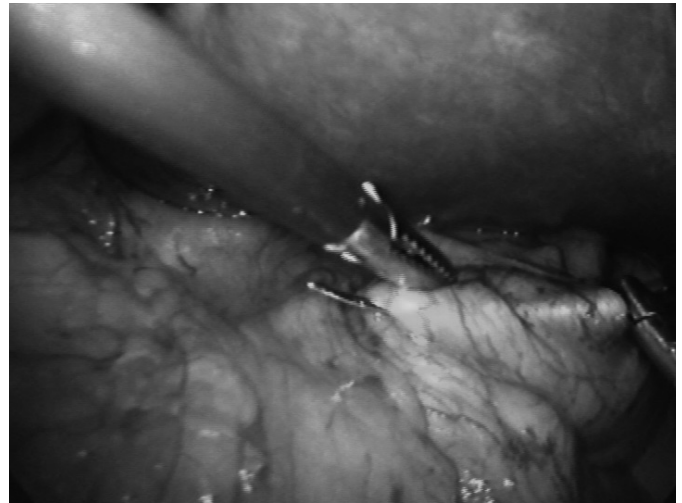

Abb. 1 Einstechen der Nadel von proximal nach distal in Richtung kleiner Kurvatur.

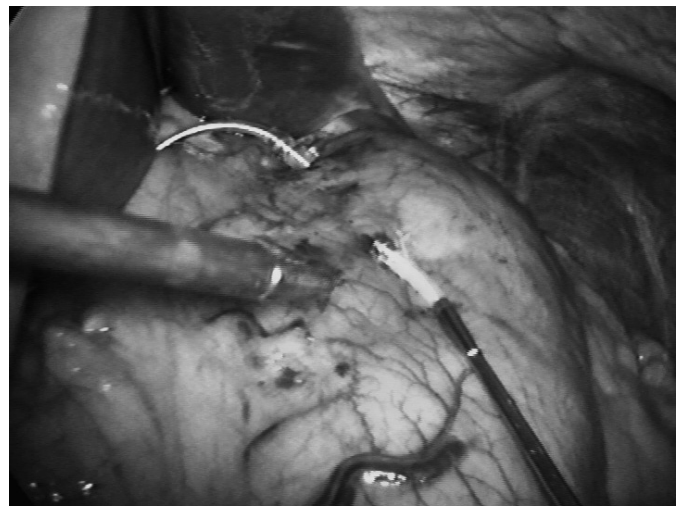


Abb. 2 Abschneiden der Nadel von der Elektrode.

dieser Bandbreite eingestellt. Die Impulsbreite, ein in Mikrosekunden gemessenes Maß für die Dauer der einzelnen stimulierenden Impulse, wurde auf 208 µs eingestellt. Die Frequenz als Zahl der stimulierenden Impulse pro Sekunde lag bei 40 Hertz. Die Stimulation erfolgte 24 Stunden pro Tag.

### Operationsmethode

Nachdem der Patient/in in üblicher Weise für einen laparoskopischen Eingriff vorbereitet worden ist, wird ein Pneumoperitoneum angelegt und mit vier Trokaren (zwei 5 mm, zwei 12 mm) in die Bauchhöhle eingegangen. Die Einstichstelle der Sonde erfolgt an der kleinen Kurvatur 2–3 cm unterhalb des ösophago-gastralen Übergangs. Die Ein- und Austrittsstelle der Nadel sollen 2,5 cm voneinander entfernt sein und werden mit Trokarter markiert. Es erfolgt hierauf das Einbringen der bipolaren Elektrode durch Einstechen der Nadel von proximal nach distal in Richtung kleiner Kurvatur (Abb. 1) unter gastroscopischer Kontrolle, um eine Perforation der Magenwand auszuschließen. Die Elektrode muss streng intramural zu liegen kommen. Anschließend wird die Nadel abgeschnitten und entfernt (Abb. 2).

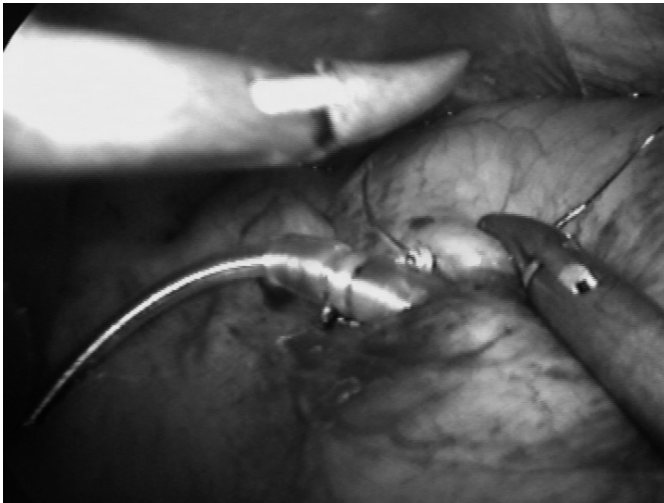


Abb. 3 Proximale Sondenfixation durch Naht.

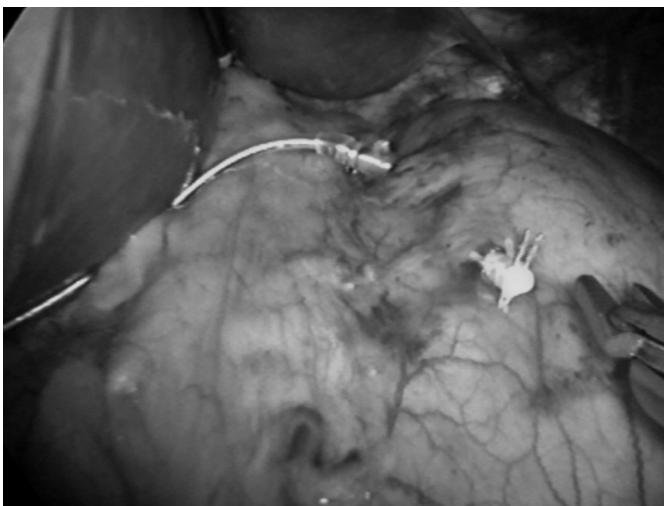


Abb. 4 Distale Sondenfixation durch Titanclip.

Die Sonde wird an der Magenwand proximal mit zwei PDS-Nähten (Abb. 3) und distal mit einem Clip gesichert (Abb. 4). Nach der Fixation wird der Leitungsdraht nach extrakorporal geführt und dort mit dem Schrittmachersystem verbunden. Unter dem linken Rippenbogen wird die Trokareinstichstelle zu einem etwa 5 cm langen Schnitt erweitert und so eine subkutane Tasche geschaffen, in die der Schrittmacher gelegt wird. Der Wundverschluss erfolgt nach nochmaliger explorativer Laparoskopie. Der Eingriff dauert zwischen 30 und 60 Minuten.

### Prozedere

Am ersten Tag nach der Operation wird eine native Röntgenaufnahme des Abdomens angefertigt, um die Lage der Elektroden zu kontrollieren (Abb. 5). Eine Zielaufnahme des Schrittmachers lässt eine Beurteilung der Verbindung zwischen Leitungsdraht und Schrittmacher zu. Die Patienten können üblicherweise am ersten oder zweiten postoperativen Tag nach Hause entlassen werden, die Nahtentfernung erfolgt am 7. postoperativen Tag. Bei komplikationslosem Verlauf wird einen Monat nach der Operation mit der Stimulation wie oben beschrieben begonnen. Die

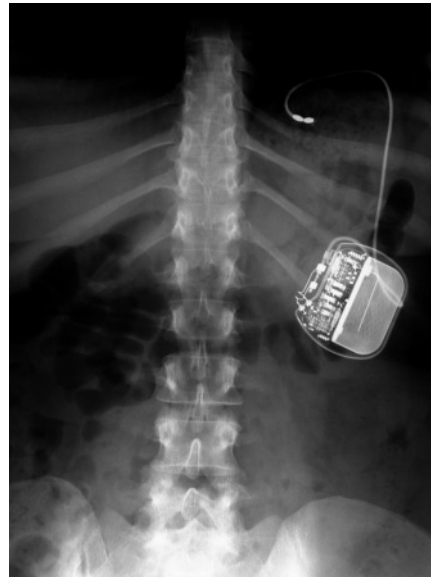

Abb. 5 Postoperatives Röntgenübersichtsbild.

Patienten/innen kommen im ersten Jahr einmal im Monat zu einer Kontrolluntersuchung ins Krankenhaus, wo neben der Erfassung ihres Gewichts sowie einer Kontrolle von Blutdruck und Puls auch die Kontrolle der Schrittmacherfunktion sowie des Ladestandes der Batterien erfolgt. Bei Bedarf können die Stimulationsparameter individuell verändert werden. Im Rahmen der prospektiven Studie wurden die Parameter jedoch standardisiert wie beschrieben programmiert. Im zweiten Jahr erfolgen Kontrollen im Abstand von zwei Monaten, später vierteljährlich.

### Ergebnisse

Europaweit wurden im Rahmen einer klinischen Studie 48 IGS-Systeme implantiert. In keinem der Fälle ergaben sich postoperativ oder im weiteren Verlauf schwerwiegende Komplikationen. Die Patientencharakteristik ist in Tab. 1 abgebildet. Unter Berücksichtigung der Resultate aus allen Studienzentren ergibt sich zur Zeit nach 15 Monaten Stimulation eine signifikante Reduktion des Überschussgewichts um 32% (Tab. 2). Bisher sind alle Implantationen eines IGS-Systems erfolgreich verlaufen, es gab keine lebensbedrohenden oder tödliche Komplikationen. Bei 27 Patienten (56,2%) gelang aufgrund einer Magenwandpenetration, welche intraoperativ mittels Gastroskopie erkannt wurde, die Sondenplatzierung erst bei einem zweiten Versuch. Eine Magen-

Tab. 2 Gewichtsverlust von 48 Patienten mit Intra-gastraler Stimulation

Zeitpunkt	Überschussgewichtsverlust (% Excessive weight loss)	Patientenanzahl
1 Monat	3,7 ± 7,1	48
3 Monate	8,7 ± 9,3	36
6 Monate	15,1 ± 13	32
12 Monate	23,5 ± 21,1	11
15 Monate	32,0 ± 22,1	7

Mittelwert ± Standardabweichung

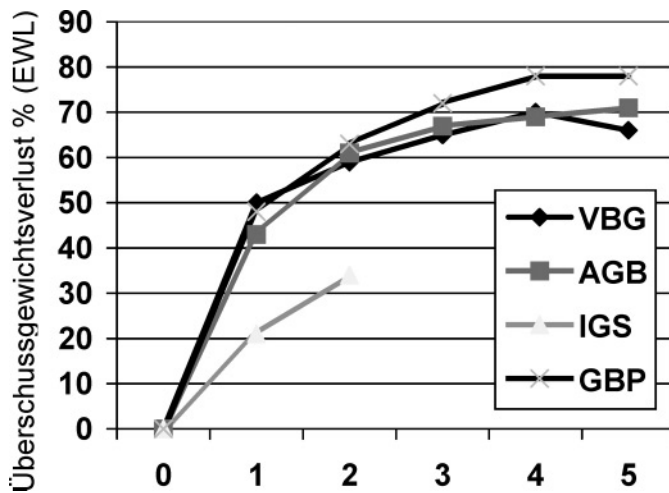


Abb. 6 Überschussgewichtsverlust in % (Excessive Weight Loss): Internationaler Maßstab für die Gewichtsreduktion (VBG n = 563, AGB n = 448, IGS n = 48, GBP n = 500. Wittgrove AC et al. [9], Miller K. et al. [6], Hell E et al. [5], Shikora SA [7])

%EWL = (Gewichtsabnahme)/(Übergewicht) · 100

VBG – Vertikale bandverstärkte Gastropplastik

AGB – Adjustierbares Gastric Banding

IGS – Intragastrale Stimulation

GBP – Gastric Bypass

perforation oder Fistelbildung wurde in der Studiengruppe nicht beobachtet. Bei keinem der Patienten kam es zu Peritonitiszeichen oder zu Abszessbildung. Zu Beginn der Studien in den USA wurde häufig eine Dislokation der Elektroden im Sinne eines Verrutschens aus der Magenwand beobachtet. Diese Komplikation kann durch eine Fixierung der Elektroden durch PDS-Nähte bzw. Clips (Abb. 3 und 4) zur Gänze vermieden werden. In Europa kommt diese adaptierte Operationstechnik routinemäßig zur Anwendung. Bei der europäischen Studie trat bei 6 Patienten (12,5%) eine Sondendislokation auf, welche chirurgisch repositioniert wurde. Bei den in Österreich durchgeführten Implantationen wurde in zwei Fällen (4,2%) eine Dislokation der Sonde vom Generator beobachtet. Eine neuerliche festere Verbindung zwischen Schrittmacher und Sonde wurde erforderlich, wobei diese Eingriffe in lokaler Anästhesie tageschirurgisch erfolgten. Regelmäßige Laborkontrollen zeigten keine Veränderungen der Parameter durch die Stimulation, auch die Vitalzeichen blieben unbeeinflusst.

## Diskussion

Das Prinzip der gastrointestinalen Stimulation zur Gewichtsreduktion bei morbidem Adipositas gehört derzeit zu den geringsten invasiven Operationsmethoden [7]. Die Gewichtsabnahme ist das einfachste Maß für den Erfolg, das praktisch überall in erster Linie Anwendung findet. Diese Art der Darstellung ist insofern gerechtfertigt, als zwischen Körpergewicht und Ausmaß der Komorbidität ein hohes Maß an Übereinstimmung besteht. Obwohl die Behandlungsmöglichkeit durch die Dauer der bestehenden Übergewichtigkeit beeinflusst wird, gibt es keinen Anhaltspunkt dafür, dass dieser Zustand ab einem gewissen Zeitpunkt irreversibel ist. Während die chirurgischen Ambitionen dahin gehen, eine möglichst große Reduktion des Übergewichtes

zu erzielen, werden diese Bemühungen nur durch die kosmetischen Ambitionen der Patienten unterstützt und weniger durch deren Gesundheitsbedürfnisse. Bei den meisten Operationsmethoden zur Gewichtsreduzierung wird ein neuerlicher Gewichtsanstieg von bis zu 10% beschrieben, dies nicht nur weil ein Adaptationsmechanismus von Seiten des Organismus besteht [5, 8]. Aus diesem Grund sollten Operationsmethoden nicht vor einer 5-jährigen Nachbeobachtungszeit beurteilt werden. In der offenen europäischen Studie sind erst 15 Monate an auswertbaren Daten verfügbar, somit muss der Erfolg vorsichtig beurteilt werden. Verglichen mit den bisher etablierten Operationsmethoden ist die Gewichtsreduktion mit dem IGS-System etwas geringer (Abb. 6). So beträgt der Überschussgewichtsverlust nach 15 Monaten beim Magenbypass 70% [5, 8, 9] und beim verstellbaren Magenband 60% [4, 6]. Unabhängig von der Operationsmethode, aber abhängig vom Ausmaß des Gewichtsverlustes kommt es zu einer linearen Abnahme fast aller Komorbiditäten. Rein medizinisch gesehen kann der Erfolg derartiger Operationen nur am Ausmaß des Rückgangs von Begleiterscheinungen gemessen werden. Aus der Sicht des Patienten zählt aber in erster Linie die Verbesserung der Lebensqualität; sie ist für ihn das Hauptkriterium des Erfolgs und somit rein individueller Natur. Noch zahlreiche Studien und Untersuchungen zu Essverhalten und Lebensqualität sind nötig, um eine Aussage über den Stellenwert der intragastralen Stimulation im Vergleich mit anderen Methoden in der Behandlung der morbidem Adipositas machen zu können. Es darf jedoch festgehalten werden, dass es sich um eine viel versprechende minimal invasive Operationsmethode mit wenig Beeinträchtigung für den Patienten handelt.

## Bemerkung

Die prospektive offene Studie wurde an folgenden Studienzentren durchgeführt:

Ospedale Umberto I, Mestre-Italy; Polyclinique de Rilleux, Lyon-France; CHRH de Huy-Belgium; University General Hospital Heraklion-Greece; Krankenhaus Hallein-Austria; Ospedale S. Bortolo, Vicenza-Italy; Universitätsklinik Münster-Germany; Klinik Hirslanden, Zurich-Switzerland.

## Literatur

- Cigaina V, Pinato GP, Rigo V, Bevilacqua M, Ferraro F, Ischia S, Saggiaro A. Gastric peristalsis control by mono situ electrical stimulation: a preliminary study. *Obes Surg* 1996; 6: 247–249
- Cigaina V, Saggiaro A, Rigo V, Pinato GP, Ischia S. Long-term effects of gastric pacing to reduce feed intake in swine. *Obes Surg* 1996; 6: 250–253
- Cigaina V, Adler S, Rigo V, Greenstein RJ. Implantable gastric stimulator (IGS™) as therapy for morbid obesity: Equipment, surgical technique and stimulation parameters (abstract). Presented at International Federation of Surgery for Obesity (IFSO), Salzburg, Austria 1999
- Favretti F, Cadiere GB, Segato G, De Marchi F et al. Lap-band for the treatment of morbid obesity. A 6-year experience of 509 patients. *Obes Surg* 1999; 9: 327–331
- Hell E, Miller K, Moorehead MK, Samuels N. Evaluation of health status and quality of life after bariatric surgery: Comparison of standard roux-en-Y gastric bypass, vertical banded gastroplasty and laparoscopic adjustable gastric banding. *Obes Surg* 2000; 10: 214–219
- Miller K, Hell E. Laparoscopic adjustable gastric banding: a prospective 4-year follow-up study. *Obes Surg* 1999; 9: 183–187

<sup>7</sup> Shikora SA, Bessler M, Fisher BL, Trigliio C, Moncure M, Greenstein R. Laparoscopic insertion of the implantable gastric stimulator (IGS™): initial surgical experience (abstract). Obesity Surgery 2000; 10. Presented at International Federation for the Surgery of Obesity (IFSO), Genova, Italy, September 2000

<sup>8</sup> Sugerma n HJ, Kellum JM, Engle KM, Wolfe L, Starkey JV, Birkenhauer R et al. Gastric bypass for treating severe obesity. Am Clin Nutr 1992; 5 (Suppl 2): 560 – 566

<sup>9</sup> Wittgrove AC, Clark GW. Laparoscopic gastric bypass: a five year prospective study of 500 patients followed from 3 to 60 months. Obes Surg 2000; 10: 233 – 239

## Alte bayerische Krankenhäuser



Wolfratshausen - Krankenhaus.

„Krankenhaus – Wolfratshausen“ (Sammlung Rolf Blitz †, Ulm)

